Aus der Chirurgischen Klinik
der Martin Luther-Universität Halle-Wittenberg
Stellvertretender Direktor: Prof. Dr. med. Wagner

Über die seltenen Geschwülste der Nierenkapsel

INAUGURAL-DISSERTATION

zur
Erlangung der Würde des Doktors der Medizin
der
Hohen Medizinischen Fakultät
der
Martin Luther-Universität Halle-Wittenberg

MEDICAL LIBRARY
FRANCISCO

Vorgelegt von

ERICH REINICKE
best. Arzt aus Dessau i. Anhalt

Halle (Saale) 1939

Eduard Klinz Buchdruck-Werkstätte Halle (Saale), Dölauer Straße 14

Aus der Chirurgischen Klinik
der Martin Luther-Universität Halle-Wittenberg
Stellvertretender Direktor: Prof. Dr. med. Wagner

Über die seltenen Geschwülste der Nierenkapsel

INAUGURAL-DISSERTATION

zur
Erlangung der Würde des Doktors der Medizin
der
Hohen Medizinischen Fakultät
der
Martin Luther-Universität Halle-Wittenberg

Vorgelegt von

ERICH REINICKE
best. Arzt aus Dessau i. Anhalt

Halle (Saale) 1939

Eduard Klinz Buchdruck-Werkstätte Halle (Saale), Dölauer Straße 14

1. Berichterstatter: Dozent Dr. Klages.

2. Berichterstatter: Prof. Dr. Stieda.

Tag der mündlichen Prüfung: 24. Februar 1939.

Gedruckt mit Genehmigung der Medizinischen Fakultät.

INHALTSÜBERSICHT.

Einleitung.
Fälle aus unserer Klinik.
Zusammenstellung der nach 1927 in der Literatur veröffentlichten Fälle.
Pathologie.
Ätiologie.
Klinisches Bild.
Diagnostik.
Therapie.
Prognose.
Zusammenfassung.

Digitized by the Internet Archive
in 2026

https://archive.org/details/IA40152001_0056

Unter den häufigen Geschwülsten der Nieren nehmen die seltenen Geschwülste der Nierenkapsel in mancher Hinsicht eine besondere Rolle ein. Zwar gibt es auch hier maligne und benigne, doch ihre Diagnostik, Therapie, seltenes Vorkommen und Ätiologie bieten oft ganz besondere Schwierigkeiten. In der Literatur sind bisher verhältnismäßig wenig Fälle beschrieben worden, so daß es sich vielleicht lohnen wird, an Hand von Veröffentlichungen und eigener Beobachtungen eine Zusammenfassung der Nierenkapseltumoren zu geben. Es sind grundsätzlich nur solche Publikationen verwertet worden, aus denen klar hervorgeht, daß der beschriebene Tumor auch wirklich von der Nierenkapsel ausgeht, sei es von der fibrösen oder von der adipösen. So kommt es auch, daß, wie wir später sehen werden, das Ergebnis mit manchen früheren Veröffentlichungen im Gegensatz steht, bei denen strenge Sichtung nicht erfüllt wurde. Die letzte Zusammenstellung wurde unseres Wissens von Prives im Jahre 1927 veröffentlicht und der vorliegenden Arbeit zu Grunde gelegt. Den Anlaß gaben zwei in unserer Klinik behandelte Fälle, mit deren näherer Beschreibung begonnen werden soll.

Frau K. Sch., 41 Jahre alt.

Aus der Familienanamnese sind keine besonderen Angaben zu erwähnen.

Eigene Anamnese: Nie ernstlich krank gewesen. Im Alter von 19 Jahren Gallensteinkolik mit Ikterus. Seit etwas über 2 Monaten bemerkt die Patientin, daß sich in ihrem linken Ober- und Mittelbauch eine harte Geschwulst gebildet hat. Es bestehen keine Schmerzen, keine Stuhlverstopfung und keine Beschwerden beim Wasserlassen. Lediglich beim Bücken macht sich ein leichter Schmerz in der Magengegend bemerkbar, so daß sich die Patientin für magenkrank hält, zumal auch etwas Sodbrennen besteht.

Befund: Gesund aussehende Frau in gutem, ihrem Alter entsprechenden Allgemeinzustand. Kräfte- und Ernährungszustand ebenfalls gut. Haut und sichtbare Schleimhäute gut durchblutet. Scleren leicht getrübt und etwas ikterisch gefärbt. Zunge feucht, nicht belegt. Kopf ohne krankhaften Befund. Herz und Lunge perkutorisch und auskultatorisch o. B.

Abdomen: Die Seite links ist etwas vorgewölbt und bleibt bei der Atmung ein wenig zurück. Bauchdecken weich, überall leicht und ohne Resistenz eindrückbar. Kein Druckschmerz, keine Abwehrspannung.

Nierenlager rechts o. B. Bei Palpation der linken Niere ist ein etwa zweifaustgroßer, harter, scharf begrenzter, glatter, rundlicher Tumor zu fühlen, der bei der Atmung ein wenig verschieblich ist. Er erstreckt sich bis unter den Rippenbogen und bis zwei Querfinger breit links der Mittellinie des Ober- und Mittelbauches. Fluktuation nicht nachweisbar. Kein Druckschmerz, auf der Unterlage nicht verschiebbar.

Extremitäten frei beweglich. Neurologisch o. B.

Eine ausgeführte Cystoskopie ergibt keinen pathologischen Befund der Blasen-, Ureteren- und Nierenfunktion.

Pyelogramm: Das linke Nierenbecken füllt sich nicht recht und ist quergestellt zur Körperlängsachse. Man hat den Eindruck, als ob ein der unteren Nierenhälfte angehörender Tumor das Becken nach oben verlagert und zusammengedrückt hat.

Darmkontrasteinlauf: Das Colon descendens wird vom Tumor nach außen und vorn verdrängt.

Abrodilfüllung: Derselbe Befund wie beim Pyelogramm.

Im Sediment außer Leukocyten und Epithelien mäßig viel Erythrocyten; Reaktion sauer. Gynaekologisch o. B.

Operation: in Mischnarkose. Professor Voelker. Die Patientin wird im Nierensattel gelagert. Typischer Flankenschnitt zur Freilegung der Niere. Der Tumor erweist sich — man hat zur besseren Orientierung ein kleines Loch in das Peritoneum geschnitten — als ein der Niere zugehöriger Tumor. Er kann gut ausgehülst werden und hat fast Mannsfopfgröße. Die Niere sitzt glatt dem oberen Pol des Tumors auf. Da der Stiel frei von Metastasen ist, macht die Unterbindung der Gefäße keine Schwierigkeiten. Der Ureter wird unterbunden und durchtrennt. Er ist, soweit man sehen kann, ganz normal. Gute Blutstillung, Drainrohr, Naht.

Der postoperative Heilungsverlauf ist komplikationslos; die Patientin kann 3 Wochen nach der Operation als geheilt nach Hause entlassen werden.

Makroskopisch handelt es sich um einen 1200 g schweren, etwa kleinmannskopfgroßen Tumor von weiß-gelblicher Farbe, dessen Oberfläche höckerig ist. Seinem oberen Teil liegt die etwas abgeplattete, aber sonst nicht veränderte Niere auf. Bei der Präparation gelingt es die Niere vom Tumor abzugrenzen, die Nierenkapsel dagegen ist fest mit demselben verwachsen. Auf dem Querschnitt sieht man ein derbes Gewebe von grau-weißer Farbe, die im ganzen Tumor gleich ist. Die mikroskopischen Präparate, für die aus den verschiedensten Teilen des Tumors Gewebe entnommen ist, bieten jedesmal dasselbe Bild. Die Schnitte wurden mit Haematoxilin-Eosin gefärbt. Es wechselt fibröses sich durchkreuzendes Stroma mit großen Nestern von Sarkomzellen ab, die wie in einem Netz durch Bindegewebsfascikel unterteilt sind. In den Bindegewebsstreifen sind vereinzelt große Zellkerne zu beobachten, die ebenfalls den Anschein der Malignität haben.

Histologische Diagnose: Fibrosarkom.

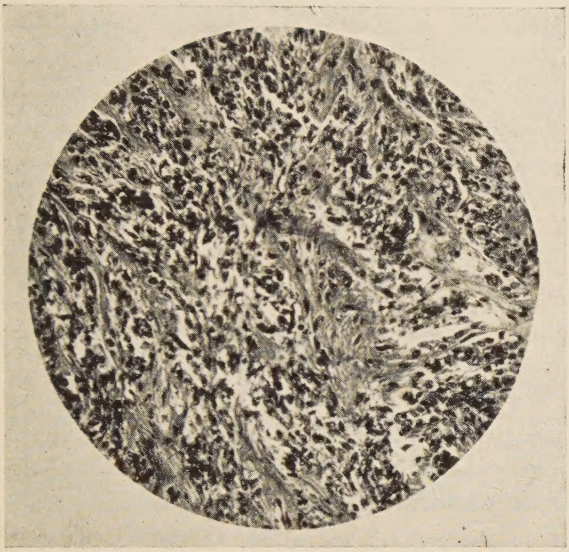

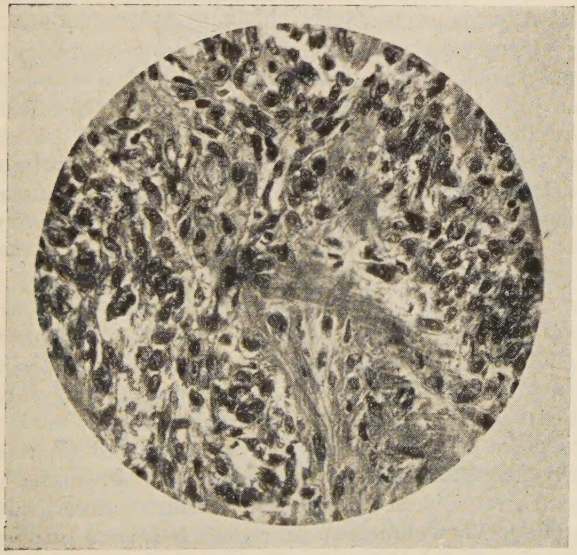

W. Sch., 50 Jahre alter Mann.

Familienanamnese ohne Besonderheiten.

Eigene Anamnese: Patient gibt an, außer an den Kinderkrankheiten nur an einer Lungenentzündung im Alter von 27 Jahren erkrankt gewesen zu sein. Ein Leistenbruch wurde vor 8 Jahren operativ beseitigt. Seit 8 Monaten bemerkt Patient, daß sich unter dem linken Rippenbogen eine größer werdende Vorwölbung gebildet hat, die außer einem lästigen Druckgefühl keinerlei Beschwerden verursacht. Außerdem bestehen jedoch zeitweilig geringe Schmerzen in der Nierengegend, die besonders bei Bewegungen auftreten. Gleichzeitig mit dem Wahrnehmen der Bauchvorwölbung begann Patient an Obstipationen zu leiden, die sich allmählich verschlimmerten. Das Wasserlassen ist ohne Beschwerden. In der Magengegend wird mitunter ein dumpfer Druck verspürt, der Appetit hat wenig nachgelassen, Gewichtsabnahme besteht nicht.

Befund: 50jähriger Mann in gutem Kräfte- und Ernährungszustand. Haut und sichtbare Schleimhäute sind gut durchblutet. Keine Oedeme und Exantheme. Kopf o. B. Zähne zum Teil kariös, Zunge und Rachen normal. Der Thorax ist gut gewölbt, symmetrische, doch geringe Atemexcursionen. Die Lungengrenzen sind nur wenig verschieblich, links weniger als rechts. Die Herzgrenzen sind nicht verbreitert, die Töne rein, der Puls regelmäßig und nicht beschleunigt.

Abdomen: Im linken Oberbauch ist dicht unter dem Rippenbogen eine geringe Vorwölbung zu sehen, die bei tiefer Inspiration etwas verschwindet. Die Bauchdecken sind weich und überall gut eindrück-

bar. Die Leber ist als nicht vergrößert zu tasten. Kein Druckschmerz. Die rechte Nierengegend ist nicht druckschmerzhaft. Im linken Oberbauch ist ein etwa kindskopfgroßer Tumor zu fühlen, der bei Palpation mit beiden Händen wenig umfaßt werden kann. Er ist nur in geringem Maße beweglich. Die Oberfläche ist etwas höckerig, auf Druck geringe Schmerzangabe. Die Grenzen des Tumors reichen vom Rippenbogen etwa 8—10 cm nach unten, medial bis zur Mamillarlinie und nach hinten fast bis zur langen Rückenmuskulatur. Perkutorisch ist über dem Tumor gedämpfter Klopfschall nachweisbar.

Drüsen nirgends tastbar. Extremitäten frei beweglich. Neurologisch o. B.

Darmkontrastfüllung: Die Flexura lienalis ist etwas nach medial gedrückt, das Colon descendens beschreibt in seinem oberen und mittleren Abschnitt einen nach lateral offenen Bogen. Die Magen-Darmpassage zeigt einen nach medial verlagerten Magen, sonst glatte Passage des Kontrastbreies.

Cystoskopie: Blase normal, die Ureteren sind gut katheterisierbar.

Pyelogramm: Beide Nierenbecken füllen sich gut, die unteren Kelche der linken Niere erscheinen etwas weniger gut gefüllt als die oberen.

Im Sediment finden sich einige Epithelien und Leukocyten, keine Erythrocyten; Reaktion sauer.

Diagnose: Retroperitonealtumor links.

Operation: in Mischnarkose. Nierenschnitt. Man stößt auf einen Tumor, der der linken Niere fest aufsitzt, so daß nur ihr oberer Teil sichtbar ist. Er ist durch das Peritoneum durchgebrochen. Mit der Rückfläche der wenig vergrößerten Milz ist er, wie man nach breiter Eröffnung des Peritoneums sieht, stark adhaerent. Da sich die Geschwulst weder von der Milz noch von der Niere abtrennen läßt und die Lösung der ausgedehnten, sehr viel Blutstränge enthaltenden Verwachsungen zu zeitraubend und schwierig erscheint, wird der Tumor mitsamt beiden Organen entfernt. Die Unterbindung der Nierenstielgefäße geht glatt. Außer den oben beschriebenen bestehen keine Verwachsungen, so daß die eigentliche Tumorentfernung keine weiteren Schwierigkeiten bietet. Nach sorgfältigem Schluß des Peritoneums Blutstillung und Drainage. Naht in Etagen.

Der postoperative Verlauf ist außer einer geringen Temperatursteigerung und Bronchitis komplikationslos, die Wunde verheilt per primam. Der Patient erholt sich verhältnismäßig schnell und kann als geheilt entlassen werden.

11 Monate nach der Operation stellt sich der Patient wieder in der Klinik vor, das subjektive Befinden ist gut, es bestehen keinerlei Beschwerden. Nach einem weiteren Jahr ist er dann an einer interkurrenten Erkrankung verstorben, eine jetzt gestellte schriftliche Nachfrage ergab keine Klärung der Todesursache.

Das makroskopische Präparat zeigt einen etwa kindskopfgroßen 1350 g schweren Tumor von bohnenförmiger Gestalt. Die Oberfläche

ist gelappt und weist einige tiefe Einfurchungen auf. Die Abpräparation der wenig vergrößerten Milz gelingt ohne weiteres, dagegen ist die Niere fest mit dem Tumor verwachsen, läßt sich aber trotzdem in der Schicht zwischen Nierenoberfläche und Nierenkapsel abtrennen. Die Konsistenz ist weich, man hat den Eindruck einer geringen Fluktuation. Auf dem Schnitt ist eine zentral eingeschmolzene Stelle von grauer Farbe zu sehen, während die Geschwulst sonst eine gleichmäßig gelblich-graue Farbe zeigt. Die Kapsel der Milz ist tadellos erhalten. Die Niere ist in ihrer unteren Partie etwas abgeflacht. Histologisch erweist sich der Tumor als ein Fibrosarkom mit fusiformen Zellen. Das bindegewebige Stroma verflicht sich maschenartig. An einigen Stellen besteht ein größerer Zellreichtum von großkernigen, vakuoligen Zellen, deren häufige Kernteilungsfiguren für Bösartigkeit sprechen. Die Milz zeigt außer einer Erweiterung der Sinus kein pathologisches Bild, die Milzkapsel ist im Bereich der Verwachsung verschwielt und verdickt. Von der Niere sind mikroskopisch nur vollkommen normale Bilder zu erhalten.

Histologische Diagnose: Fibrosarkom.

In der gesamten Literatur konnten nach Prives nun folgende von der Nierenkapsel ausgehende Geschwülste gefunden werden.

1. Von Johannsen werden 1927 zwei Fälle von Nierenkapseltumoren beschrieben. Beide Tumoren wurden transperitoneal operiert und waren von beträchtlicher Größe. Die histologischen Untersuchungen ergaben ein Fibroleiomyom bei einem 57jährigen Manne und ein Fibrolipom.

2. Auch Dainelli konnte zwei Nierenkapseltumoren veröffentlichen, die transperitonal operiert wurden. In beiden Fällen wurde histologisch ein Fibrolipom diagnostiziert. Die vollständige Beseitigung der Geschwülste gelang nur einmal, da starke Verwachsungen die Auslösung der anderen verhinderten. Beide Patienten waren nach längerer Zeit beschwerdefrei.

3. Hosemann beschreibt 1929 ein Fibrolipom, das von der linken Nierenfettkapsel ausgeht. Als Symptome wurden nur Druckgefühl im Oberbauch verspürt, während Schmerzen nicht bestanden. Bei der Röntgenuntersuchung des Dickdarmes sah man eine spitzwinkelige Abbiegung des Colon descendens und die Beschreibung eines großen, medialwärts und nach oben, nach lateral offenen Bogens. Es wurde danach die Diagnose eines retroperitonealen Tumors gestellt, der per laparatomiam entfernt wurde. Nach 7 Jahren wegen Rezidivs eine zweite Operation, bei der knollige Tumoren stückweise entfernt werden mußten. Die später erfolgte Sektion ergab eine Fibrolipom der Nierenfettkapsel.

4. Sternberg beobachtete 1930 bei einer Sektion ein von der rechten Nierenkapsel ausgehendes Fibrolipom, das die Niere stark nach rechts verdrängt hatte. Im Peritoneum waren zahlreiche Metastasen zu sehen.

5. Von Musger wurde 1930 in der Vereinigung der Chirurgen Wiens ein Fibrolipom vorgewiesen. Bei einer 51jährigen Frau war ein mannskopfgroßer, grobhöckeriger, derber Tumor entfernt worden, der vom hinteren Peritonealblatt überzogen war. Die rechte Niere war nach außen und unten verlagert und fest am Tumor fixiert. Wegen der Verwachsung wurde die Niere mitexstirpiert. Bei Besprechung der Operation wird nur von der festen Fixation der Niere gesprochen, während sonst der Tumor gut entfernt werden konnte. Es ist wohl deshalb anzunehmen, daß der Ausgangspunkt die Nierenkapsel gewesen ist.

6. Nikolkski mußte bei einem von der Nierenkapsel ausgehenden Sarkom die Niere mit entfernen, da die Verwachsungen derartig fest waren, daß sie nicht gelöst werden konnten.

7. Auf der Südostdeutschen Chirurgenvereinigung 1931 berichtet Goebel über folgenden Fall. Ein seit 6 Monaten sich krank fühlender und an Obstipationen leidender Mann kam zur Aufnahme. Im linken Oberbauch war ein großer Tumor zu fühlen. Ein Pyelogramm ergab rechts ein normales Bild, während links nichts dargestellt wurde. Man führte zunächst eine Laparatomie aus und, als hierbei der Verdacht auf ein Retroperitoneallipom erhoben wurde, vernähte man die Wunde wieder und schloß einen Nierenschnitt an. Nach Resektion der XI. und XII. Rippe wurde begonnen den Tumor stückweise zu entfernen. Wegen Kollapses Abbruch der Operation. Bei der Sektion ergab sich ein 1200 g schwerer Tumor, der von der linken Nierenkapsel ausging. Metastasen waren nicht nachweisbar. Die mikroskopische Untersuchung ergab ein Fibroliposarkom.

8. Während derselben Tagung demonstrierte Sgalitzer ein von der rechten Nierenkapsel ausgehendes Fibrolipom bei einer Frau. Bei der Katheterpyelographie konnte man das rechte Nierenbecken und die Kelche erweitert sehen. Gleichzeitig bestand eine Verlagerung des rechten Ureters nach außen. Die Operation ergab einen großen Tumor, der mit dem oberen Nierenpol fest verwachsen war und so mit der Niere herausgenommen werden mußte. Der histologische Befund lautete auf ein von der rechten Nierenkapsel ausgehendes Fibrolipom.

9. Groß konnte über 3 Fälle berichten. Ein 52jähriger Mann kam wegen immer wiederkehrender Haematurien und leichter Schmerzen in der linken Nierengegend zur Behandlung. Ein palpabler Tumor war bei der Untersuchung nicht festzustellen. Auf dem Röntgenbild war ein Tiefstand der linken Niere zu beobachten, über deren oberem Pol eine scharf begrenzte, kleinapfelgroße, marmorierte Verschattung zu sehen war. Nach Abrodil gut abgegrenztes Nierenbecken beiderseits. Wegen der Haematurie bestand die Wahrscheinlichkeitsdiagnose: Verkalktes Hypernephrom. Bei der nun erfolgten Operation zeigte sich ein 180 g schwerer, von der Capsula fibrosa ausgehender, weißlicher Tumor, der unter Erhaltung der Niere durch Keilexcision entfernt wurde. Histologisch handelte es sich um ein völlig nekrotisches Fibrom, das von der Capsula fibrosa ausging. Es bewirkte den Tiefstand der Niere,

verursachte eine Kompression der oberen Kelche, geringe Erweiterung des Nierenbeckens sowie die Stauungshaematurie. Der Patient wurde geheilt entlassen, die Haematurien traten nicht wieder auf.

Im zweiten Falle handelte es sich um eine Frau, die eine geringe Vorwölbung der Bauchdecken unter dem linken Rippenbogen bemerkt hatte. Bei der Patientin war ein faustgroßer, derber, nicht fluktuierender Tumor mit glatter Oberfläche zu fühlen, der bei der Respiration gut verschieblich war. Der obere Pol war zu umgreifen. Kein Druckschmerz. Beim Pyelogramm zeigte sich, daß der linke Ureter rechtwinkelig nach lateral abgeknickt war, das Nierenbecken war erweitert und deformiert, wie überhaupt die ganze Niere nach unten verdrängt war. Der Magen, der obere Teil des Jejunum, die tiefstehende Flexura lienalis, sowie der distale Abschnitt des Transversum waren durch einen großen Tumor nach links, abwärts und vorn verschoben. Bei der Operation wurde ein kindskopfgroßer Tumor entfernt, der durch Adhaesionsstränge am oberen Nierenpol fixiert war. Die normal aussehende Niere wurde erhalten. Das mikroskopische Bild ergab ein Myxofibrom.

Als dritter Fall wurde von Groß ein 600 g schweres Fibrom mit sarkomatöser Entartung beschrieben. Die Trägerin war eine 51jährige Frau, bei der im linken Hypochondrium eine mannsfaustgroße gut verschiebliche Geschwulst zu fühlen war. Im Urin wurden mehrfach Erythrocyten nachgewiesen. Der Ureterkatheter war links nicht einzuführen, da der Ureter stark nach lateral verlagert war; eine Füllung des Nierenbeckens war somit unmöglich. Die Röntgenübersichtsaufnahme ergab einen dem Palpationsbefund entsprechenden Tumorschatten. Im intravenösen Pyelogramm war eine Erweiterung des Nierenbeckens zu sehen, das im übrigen sehr tief stand und medial verlagert war. Die Diagnose lautete daher: retroperitonealer Tumor mit Nieren- und Ureterverdrängung. Die Geschwulst reichte von der Milz bis zur Beckenschaufel und konnte unter Erhaltung der Niere, die der Rückwand des unteren Poles anlag, entfernt werden. Nach 5 Jahren war die Patientin noch rezidivfrei.

10. Dumbadze führte 1932 einen Fall an, bei dem die 34jährige Frau nur über Obstipationsbeschwerden klagte. Es wurde ein unbeweglicher, schmerzloser, höckeriger, harter Tumor palpiert, der in der Mitte zwischen dem Processus X, Nabel und Symphyse lag. Da der Befund an einen Bauchtumor denken ließ, eröffnete man die Bauchdecken und fand einen vom hinteren Blatt des Peritoneums überzogenen, der vorderen Bauchwand anliegenden Tumor. An der hinteren Geschwulstoberfläche lag die abgeflachte Niere, die mitentfernt wurde. Der Tumor wog 3800 g und erwies sich als Leiomyoma sarcomatodes. Die Patientin konnte geheilt entlassen werden.

11. Ein 13 Pfund schweres Lipom beschrieb Brocq 1932. Die Patientin, eine 48jährige Frau, zeigte kaum klinische Erscheinungen. Das von der linken Nierenkapsel ausgehende und bis in das linke Becken reichende Lipom hatte an verschiedenen Stellen Übergänge in

ein Lipomyxosarkom. Die Operation war insofern schwierig, als ein großes Stück des Mesosigmoids und der vordere Teil der Nierenkapsel mitentfernt werden mußten. Die zunächst erhalten gebliebene Niere wurde später wegen einer Urinfistel exstirpiert, danach Exitus.

12. Eine 51 jährige Frau ließ sich 1933 von Köhler operieren. Bei der Untersuchung ergab sich ein faustgroßer, harter, kaum schmerzhafter Tumor, der unter dem linken Rippenbogen hervorragend auf seiner Unterlage gut verschieblich war und bei der Atmung mitging. Die Kontrastbreiaufnahme zeigte eine Verdrängung der Flexura lienalis des Colons nach unten. Ebenso war die linke Niere auf der Pyelographie nach unten verdrängt. Während der transperitonealen Operation stellte sich heraus, daß ein kindskopfgroßer Tumor die linke Niere zum Teil umwachsen hatte, sodaß nur der untere Nierenpol aus der Tumormasse heraussah; die Niere wurde mitentfernt, da die später als Liposarkom diagnostizierte Geschwulst einige Millimeter in die Niere hineingewuchert war.

13. Ruzicska konnte 1934 bei einer 42 jährigen Frau beobachten, wie innerhalb von einem halben Jahr ein Tumor von Faust- bis Mannkopfgröße in der linken Bauchhälfte wuchs. Beschwerden waren nicht vorhanden. Es wurde zunächst der Eindruck gewonnen, daß es sich um eine Ovarialgeschwulst handele. Nach transperitonealer Eröffnung wurde der mit dem unteren Pol der Niere verwachsene Tumor mitsamt der Niere entfernt, da er augenscheinlich malignen Charakter trug. Es handelte sich um ein osteoplastisches Fibrosarkom von der linken Nierenkapsel ausgehend. Das Nierenparenchym war unbeschädigt.

14. Von einem 52 Jahre alten Manne wurde Kâmil 1935 wegen Schmerzen in der linken Nierengegend konsultiert. Die linke Bauchhälfte war angeschwollen, in ihr konnte ein vom Rippenbogen bis zur Darmbeinschaufel reichender glatter Tumor gefühlt werden, der keine Fluktuation zeigte. Die Ureteren waren glatt durchgängig, es entleerte sich kein bluthaltiger Urin. Die retrograde Pyelographie ergab, daß die linke Niere nach oben verschoben und der Ureter nach der Seite zu stark abgebogen war. Ferner lag eine geringe Erweiterung der Nierenkelche und des Nierenbeckens links vor. Der Tumor ließ sich nach extraperitonealer Schnittführung leicht freilegen und vorluxieren. Es bestand eine Verwachsung am oberen Ende mit dem unteren Nierenpol, wodurch die röntgenologische Verlagerung der Niere erklärlich wurde. Die Niere wurde mitexstirpiert, da angenommen wurde, sie wäre mit dem Tumor verwachsen; sie war jedoch, wie sich später herausstellte völlig normal. Die Geschwulst wurde als Fibromyxosarkom diagnostiziert.

15. Den selteneren Fall eines Fibrolipoms beim Kinde beschreiben Vehnout und Zimak 1935. Es handelte sich hier um ein 14 Monate altes Mädchen, das unter Belassung der Niere operiert wurde. Das Füllungspyelogramm ließ die nach oben stark verlagerte Niere erkennen und erweckte den Verdacht auf einen mächtigen Tumor, der auch 2350 g wog. Das Kind konnte geheilt entlassen werden.

16. Über einen fast das ganze Abdomen ausfüllenden Riesentumor konnte Vogt 1936 berichten. Ein großer Teil des Lipoms, das von der Nierenkapsel ausging, wurde entfernt, doch blieb noch ein beträchtlicher Teil zurück. Am 3. Tage starb die Frau an einer Fettembolie. Das Lipom zeigte Übergänge in ein Fibrom und Sarkom.

17. Tomoda gab 1937 Kenntnis von einem rezidivierenden Lipom, das von der Nierenfettkapsel ausging. Es handelte sich hier um eine Frau, der vor 4 Jahren ein Lipom entfernt worden war. 2 Jahre danach kam die Patientin wieder zur Behandlung, da sie an Obstipationen litt und der linke Oberbauch aufgetrieben war. Es wurde ein glatter etwas druckempfindlicher Tumor im linken Oberbauch palpiert. Bei der Durchleuchtung des Magen-Darmtraktes konnte lediglich die Verschiebung des Magens nach oben gesehen werden. Durch Operation wurde ein 3700 g schwerer Tumor gewonnen, der von der Fossa iliaca bis zum oberen Rande der Niere reichte und mit letzterer fest zusammenhing. Die Niere wurde mitentfernt. Während bei der 1. Operation ein reines Lipom vorlag, sah man im mikroskopischen Präparat, daß beim Rezidiv im reichlichen Fettgewebe Schleimzellen, Endothelzellen, Lymphfollikel mit Keimzentren, osteoides Gewebe und Bindegewebe lagen, sodaß hier die Diagnose Myxolipom gestellt wurde.

18. Den bei einem 30jährigen Manne entfernten Tumor publicierte Wachs 1937. Die Flexura lienalis war von der in die etwas flach gedrückte Niere eingewachsenen 7500 g schweren Geschwulst nach rechts verdrängt worden. Die Entfernung derselben gestaltete sich sehr schwierig. Histologisch handelte es sich um ein Fibrosarkom mit stellenweise regressiven Veränderungen und Thrombenbildung. Schon 3 ½ Monate nach der Exstirpierung kam es zu einem kindskopfgroßen inoperablen Rezidivtumor, der in das Mesocolon und Beckenbindegewebe vorgedrungen war. Man entfernte die Niere mit, da der Tumor hineingewuchert war. Nach weiteren 3 Monaten starb der Patient.

In der nach 1927 veröffentlichten Literatur konnten so mit den beiden eigenen Fällen 24 von der Nierenkapsel ausgehende Geschwülste gesammelt werden. Es ergibt sich also eine Gesamtzahl von 109, wenn die von Prives angegebene Zahl zu Grunde gelegt wird, denn in dieser Zusammenfassung wird nur von Kapseltumoren gesprochen. Im Gegensatz hierzu stehen die Ergebnisse von Liebermann, der 159, und Lino, der 165 Fälle angibt. In beide Arbeiten sind aber sämtliche retroperitonealen Geschwülste aufgenommen, sodaß sie für uns nicht in Frage kommen.

Pathologisch-anatomisch gehen die Nierenkapselgeschwülste entweder von der Capsula fibrosa oder von der Capsula adiposa aus und können sich im Retroperitonealraum, da ihnen dort nur wenig Widerstand entgegengesetzt wird, weit ausdehnen, ohne die um- und anliegenden Organe zunächst besonders zu schädigen. Meist haben sie die Niere umschlossen oder stehen doch mit ihr durch eine mehr oder weniger breite Verbindung im Zusammenhang. In unseren beiden Fällen war die Niere vom Tumor fast ganz eingeschlossen,

was für einen Ursprung aus der fibrösen Kapsel spricht. Andererseits erklärt sich der Befund in den Fällen, wo die Niere stark verdrängt wird, dadurch, daß der Tumor der adipösen Kapsel entspringt (so die von Tomoda, Sternberg, Sgalitzer und anderen beschriebenen Fälle).

Nicht immer ist es notwendig, daß die Träger eines von der Fettkapsel ausgehenden Tumors auch sonst sehr fettreich sind, denn selbst bei stark abgemagerten Leuten ist ja dieses Fett, wenn auch nur in Resten, vorhanden; Allerdings nicht mehr als Kapsel, sondern als raumausfüllender Streifen um den Außenrand der Niere herum und nach unten als dreieckiger Fettzipfel. So wird auch von manchen Autoren, die derartige Tumoren operiert haben, erwähnt, daß der Fettreichtum der betreffenden Patienten nur sehr gering war.

Auffallend ist, daß fast alle Tumoren eine beträchtliche Größe hatten, so operierte Waldeyer einen 63 Pfund schweren, und Bork beschreibt ein Lipom von 12 Pfund bei einem 3jährigen Kinde.

Histologisch gehören die Geschwülste überwiegend der Gruppe der Binde- und Stützsubstanzgewächse an. Von den volldifferenzierten Tumoren sind wohl die Lipome die häufigsten, jedoch weit häufiger noch sind sie mit anderen Gewächsarten verbunden. Die Fibrome sind im Gegensatz zu den weichen, knolligen Lipomen von meist härterer Konsistenz und stehen in ihrer Häufigkeit an zweiter Stelle. Ein reines Myxom wurde im ganzen nur einmal beobachtet. Nach der Ansicht von Hess soll die glatte Muskulatur der Myome und Fibromyome von den Kapselarterien ausgehen. Die Sarkome erreichen fast nie die Größe der vorher beschriebenen Tumoren; bei ihnen überwiegen die Spindelzellensarkome. Neigung zur Metastasenbildung besteht lange Zeit nicht, jedenfalls fand man beim Zeitpunkt der Operation meist keine regionären Geschwulstausbreitungen. Als letzte Gruppe wäre dann noch die der teratoiden Geschwülste zu erwähnen.

Es soll nun eine Aufstellung der in der Literatur beschriebenen Fälle gegeben werden, wobei die in dieser Arbeit gesammelten Tumoren gesondert aufgeführt werden.

1. Fettgeschwülste:	bis Prives	nach 1927
Reine Lipome	9	1
Fibrolipome	9	8
Myxolipome	5	—
Fibromyolipome	3	—
Myxome	1	—
Lipome mit sarkomatösen Elementen	6	1
nicht näher bezeichnete Fibrolipome mit stellenw. sarkomatöser Entartung	5	—
Lipomyxosarkome	—	2
	—	1
	38	13
zusammen:	51	

	bis Prives	nach 1927
2. Bindegewebige Tumoren:		
Fibrome	4	1
Myome	4	—
Fibromyome	8	—
Leiomyome	1	—
Leiomyoma sarcomatodes	—	1
Fibroleiomyome	—	1
Fibromyxosarkome	—	1
Myxofibrome	—	1
	17	5
zusammen:	22	
3. Sarkome:		
Fibrocystosarkome	1	—
alveoläre Sarkome	1	—
Fibrosarkome	3	5
Angiosarkome	2	—
Reine Sarkome	9	1
Sarcoma fusocellulare	1	—
zusammen:	23	
4. Teratoide Tumoren:	13	—
zusammen:	13	

Über die Aetiologie der Nierenkapseltumoren herrschen die verschiedensten Meinungen. Liebermann und Tomola geben eine Aufstellung der verschiedenen Theorien über die Entstehung der Lipome. Es muß eine Disposition vorhanden sein, denn Lipome entstehen sehr oft multipel, seltener solitär, auch ohne allgemeine Adipositas. Durch Keimverwirrung sollen Mischgeschwülste entstehen, so z. B. auch der Einschluß von Schleimgewebe. Durch Einwirkung dauernder mechanischer Reize auf das Fettgewebe, die durch Schwankungen des Bauchinnendruckes infolge Füllung und Leerung des Darmkanales zustande kommen, sowie auch durch den Reiz der Gravidität sollen Lipome entstehen können. Für die Hypothese der Lipombildung durch Ernährung wurden folgende Tatsachen angeführt: durch übermäßiger Nahrungszufuhr und Mißbrauch alkoholischer Getränke wird die Fettablagerung im Körper stark beeinflußt. Man hat in einigen Fällen reichlichen Alkoholgenuß feststellen können. Kormann und Chiari haben ferner gleichzeitige entzündliche Veränderungen in der Milz, Leber und Niere beobachtet. Alexander führt als Aetiologie der Kapseltumoren Heredität, kongenitale Disposition, periphere Nervenstörungen, Erkrankungen der Thyreoidea und der Hypophyse an. Birsch-Hirschfeld faßt sie als Versprengungen von Teilen des Wolff'schen Ganges auf, die sich nach der Geburt weiter entwickeln. Er glaubt, diese Theorie vor allem für die im Kindesalter vorkommenden Tumoren anwenden zu können.

Trotz all dieser Theorien müssen wir aber doch zu dem Schluß kommen, daß es nur Erscheinungen gibt, die vielleicht für die Entstehung der Geschwülste fördernd wirken. Hier sei zunächst das Alter der Patienten erwähnt. Von Schamow wird die Altersgrenze, während der die meisten Tumoren auftreten, zwischen 30 und 60 Jahren angegeben, die nächst höhere Zahl wird bis zu 10 Jahren erreicht. Auch in unserer Statistik konnten diese Angaben nur bestätigt werden, soweit das Alter der Patienten erwähnt wurde. Außer einem 14 Monate altem Kinde erkrankten die Patienten im Alter von 30 bis 52 Jahren. Im Gegensatz zu der in der Literatur angegebenen Häufigkeit des Auftretens von der rechten Nierenkapsel aus, wurde in unserer Zusammenstellung der letzten 24 gesammelten Fälle das vermehrte Vorkommen auf der linken Seite beobachtet. Eine auffallende Tatsache ist, daß Frauen in erheblichem Maße häufiger betroffen werden als Männer; so gibt Bork das Überwiegen beim weiblichen Geschlecht mit 20:4 bei Männern an, und auch andere Autoren, wie Liebermann, Schamow und Prives beziffern dasselbe mit 75 %. In dem von uns zusammengestellten Material erkrankten $^1/_3$ Männer. Alle diese angeführten Tatsachen können jedoch in keiner Weise die Entstehungsursachen der Nierenkapseltumoren beweisen, sie geben uns vielmehr ein offensichtliches Bild von der Unwissenheit in dieser Hinsicht.

Die klinischen Symptome sind als gering zu bezeichnen. Die Patienten klagen zuerst über Obstipationen und suchen oft den Arzt wegen irgendwelcher anderer Beschwerden auf. Bei der Untersuchung wird dann der Tumor gefunden, falls er schon die für einen Tastnachweis genügende Größe erreicht hat. Ganz auffallend ist, daß durchweg alle Geschwülste erst zur Operation kommen, wenn sie eine nicht unerhebliche Größe erreicht haben. Trotzdem stehen die dann angegebenen Beschwerden, die erst nach langem Fehlen auftreten, in keinem Verhältnis zur Größe des Tumors. Schmerzen werden in den seltensten Fällen angegeben, es besteht lediglich das Gefühl der Völle im Leibe. Gleichzeitig wird dann eine Vorwölbung im Abdomen beobachtet, die allmählich durch Verdrängungen zu einer diffusen Vergrößerung des Leibes führt. Werden diese Geschwülste abnorm groß, so treten in diesem Stadium dann Kompressionen der Vena cava inferior und dadurch Oedeme in den unteren Extremitäten auf. Der Druck auf den Darm und dessen Verdrängung lassen Obstipationen in Erscheinung treten. Weiter beobachtete man Ascites, Caput medusae und häufigen Harndrang. Eine Haematurie zeigte sich verschiedentlich, doch ist ihr Auftreten wohl äußerst selten. Atembeschwerden durch Druck des Tumors auf das Zwerchfell und Pulsveränderungen durch Druck auf das Herz, wie es Tomoda angibt, konnten wir in keinem der Fälle beschrieben finden. Erwähnenswert wäre vielleicht noch, daß das von Ranzi veröffentlichte Myosarkom der Nierenkapsel sich zuerst durch kolikartigen Schmerz bemerkbar machte, der, wie sich später herausstellte, wohl durch eine intermittierende Hydronephrose infolge des Druckes auf den Ureter hervorgerufen wurde.

Die exakte Diagnosenstellung eines Nierenkapseltumors ist, da es keine spezifischen Symptome gibt, äußerst schwierig. Wird sie gestellt, so dürfte es sich wohl ohne Ausnahme um einen Zufall handeln. Der Kliniker muß sich darauf beschränken, den retroperitonealen Sitz zu erkennen und hat damit auch schon den Weg der einzuschlagenden Therapie gefunden.

Ist durch Inspektion des Kranken eine Abdominalvorwölbung zu sehen, so muß durch Palpation zunächst versucht werden, den Ausgangspunkt festzustellen. Daß dies nicht immer leicht ist, beweisen Fälle, bei denen Verwechslungen mit Ovarialcysten, Milzvergrößerungen und sogar tuberkulöser Peritonitis unterlaufen sind. Schwer war z. B. auch der Palpationsbefund zu deuten, den Dumbadzi in seinem schon oben erwähnten Fall vorfand, wo ein in der Mitte des Bauches liegender, vom Processus X bis zur Symphyse reichender, unbeweglicher Tumor getastet wurde.

Aus der Konsistenz der Tumoren läßt sich häufig der pathologisch-anatomische Charakter vermuten. Fibrome und Sarkome sind fest, Cysten fluktuierend, Lipome und Myxome sind weich. Ob es sich dann um eine maligne oder benigne Geschwulst handelt, wird an anderen Symptomen zu erkennen sein. So spricht für Malignität das schnelle Wachstum, die Störung des Allgemeinbefindens, die verhältnismäßige Kürze des Vorhandenseins und eventuell eine zu beobachtende allgemeine Kachexie.

Besteht der Verdacht eines Tumors, so liegt es nahe, eine genaue Untersuchung der Nieren vorzunehmen. Die Tüchtigkeit der Nierenfunktion ist fast immer erhalten, obgleich die Geschwulst durch Druck eine Zirkulationsstörung der Niere verursachen kann, und somit die Ausscheidungszeit verlängert ist. Der Harn enthält nur selten pathologische Bestandteile, wie Blut, das bei anderen Nierengeschwülsten sich fast ausnahmslos findet. Unerläßlich ist immer die Ausführung eines retrograden Pyelogramms, bei dem, wie auch in unserem Fall, oft eine Abflachung eines Teiles der Nierenkelche und Querstellung zur Körperlängsachse zu sehen ist. Die gesamte Niere ist ferner nach oben oder unten verschoben. Haslinger macht noch auf die oft zu beobachtende rechtwinkelige Abknickung des Ureters nach unten aufmerksam; außerdem wird man noch einen, je nach Lage des Tumors, medial oder lateral offenen Bogen des Ureters nach oben sehen. Viethen behauptet, daß im seitlichen Röntgenbild eine in Erscheinung tretende, meßbare absolute Verlängerung des Ureters festzustellen sei. Haslinger konnte ferner im Röntgenbild über dem Schatten des Nierenbeckens Herdknochenbildungen beobachten, die in den von ihm beschriebenen Fällen zu Verwechslungen mit einem Hypernephrom geführt haben. Zusammenfassend läßt sich sagen, daß durch das retrograde Pyelogramm alle Erscheinungen eines retroperitonealen Tumors feststellbar sind. Im Falle des Mißlingens einer Uretersondierung, kann auch das intravenöse Pyelogramm ausgeführt werden.

Wird noch eine Magen-Darmpassage und ein Darmkontrasteinlauf angeschlossen, so zeichnet sich hier oft der bei linksseitigen Tumoren nach medial verdrängte Magen und die Konvexität des Colons gut ab.

Durch die Pneumoradiographie lassen sich ebenfalls nicht allzu große Retroperitonealtumoren feststellen.

Von Hesse wird ein Symptom angegeben, das Geschwülste des Retroperitoneums schon in den frühesten Anfängen durch Temperaturschwankungen in den unteren Extremitäten anzeigen soll. Wir glauben, auch dieses Symptom zur Vervollständigung der Diagnosenstellung anführen zu müssen. Hesse sagt, daß infolge eines Reiz- bzw. Lähmungszustandes des Lumbalabschnittes des sympathischen Nervensystems, durch Druck des Tumors auf denselben hervorgerufen, Temperaturschwankungen in den unteren Extremitäten auftreten sollen. Die oben genannten Reize werden durch Neubildungen oder raumbeschränkende Erkrankungen im Retroperitoneum hervorgerufen. Anfangs kommt es durch verhältnismäßig geringen Druck zu einem Reizzustand des lumbalen Abschnittes des sympathischen Nervensystems mit herabgesetzten Körpertemperaturen der entsprechenden unteren Extremitäten. Bei stärkerem Druck, im Spätstadium der Geschwulst, wird die Leistungsfähigkeit der Nerven eingeschränkt oder ganz aufgehoben, und es kommt zur Lähmung des Lumbalabschnittes des Sympathicus. Dieser Zustand äußert sich in einer Erhöhung der Körpertemperatur der unteren Extremitäten. Zwischen rechts und links sind öfter Temperaturunterschiede von 2—3° gemessen worden.

Zur Frage der Therapie dürfte wohl nur eine Möglichkeit bestehen, und zwar die der möglichst frühzeitigen Operation. Zwar empfiehlt Andrews eine kombinierte Röntgen-Radiumbestrahlung, doch muß diese Methode der Behandlung abgelehnt werden, da (eine Unsicherheit der Diagnosenstellung, vor allem in Bezug auf den Geschwulstcharakter besteht, und so dem Patienten mehr geschadet als genützt werden kann. Als Nachbehandlung der operierten Tumoren ist dagegen eine Bestrahlung zur Vermeidung von Rezidiven unerläßlich.

Die zweckmäßige Schnittführung ist bei erkannten Nierenkapsel- oder Retroperitonealtumoren überhaupt der Flankenschnitt, wie er bei allen Operationen des Nierengebietes üblich ist. Nur in wenigen Fällen wurde extraperitoneal operiert und der Tumor so exstirpiert. Die meisten Autoren führen für den transperitonealen Weg die Tatsache an, daß die Lage der Geschwulst und ihr Verhalten zu den umliegenden Organen so besser zu übersehen ist. Eine Laparatomie wird meist deshalb ausgeführt, da die Annahme besteht, daß es sich um einen Abdominaltumor handelt, wie ja auch z. B. bei dem von Dumbadzi beschriebenen Fall anzunehmen war. Goebel, der bei einem wegen Schwierigkeiten der Untersuchung völlig ungeklärten Ausgang einer Geschwulst laparatomiert hatte, schloß sogar nach

Vernähung des Wundgebietes in derselben Sitzung einen Nierenschnitt an und konnte nach Resektion der XI. und XII. Rippe den Tumor teilweise entfernen. Während früher die Mitexstirpation der Niere für unumgänglich erachtet wurde, hat Pfannenstiel schon vor langem die Forderung aufgestellt, dieselbe nach Möglichkeit auch bei malignen Geschwülsten zu belassen. Wie schwierig dies jedoch ist, beweisen die vielen Operationsberichte, die eine Nephrektomie angeben, und Haslinger hält eine Schonung der Niere nur dann für möglich, wenn der Tumor leicht von ihr zu isolieren ist. Leider stellt sich nach der Operation oft heraus, wie auch in einem unserer Präparate, daß die Abpräparation leichter ist, als es vorher erschien. Die eigentliche Tumorentfernung soll nach Möglichkeit im ganzen erfolgen, da nach Voeckler und Vegesack eventuell zurückbleibende Reste zu intensiverem Wachstum angeregt werden, diese dann malignen Charakter annehmen und zu Sarkombildung führen. Zweimal mußte die festgewachsene Milz mitexstirpiert werden, wie Flörcken von einem Fall berichtet, wo außerdem noch die Resektion eines Teiles der großen Magenkurvatur notwendig war. Im anderen war die Milzexstirpation auch bei dem von uns beobachteten durch das Peritoneum durchgewachsenen Fibrosarkom nötig.

Auf Grund der günstigen Ergebnisse unserer Fälle erscheint der Flankenschnitt und die Eröffnung des Peritoneums als zweckmäßig. Man hat von diesem Schnitt aus die notwendige Übersicht über Größe und Ausdehnung der Geschwulst und kann doch die Peritonealhöhle gegen das retroperitoneale Wundbett vorzeitig verschließen.

Was die Prognose der Nierenkapseltumoren anbetrifft, so ist diese ausgesprochen ungünstig. Nicht, daß nur die malignen Geschwülste rezidivieren können, auch absolut gutartige, wie das von Tomoda beschriebene Lipom, haben die Neigung nach der Operation wieder zu wuchern und maligne zu entarten. Deshalb ist auch die sofort anzuschließende Röntgenbestrahlung in sämtlichen Fällen durchzuführen. Findet keine Operation statt, so gehen die Patienten an allgemeiner Kachexie zu Grunde, die nur noch gefördert wird durch das stetige, wenn auch meist langsame Wachsen der Geschwülste und den damit verbundenen Druck auf die benachbarten Organe und deren Folgeerscheinungen. Die Operationsmortalität ist eine hohe und beträgt etwa 20–30 %. Sehr interessant ist hierbei die von Vogt beobachtete Fettembolie, der der Patient am 3. Tage post operationem erlag. Die von den Autoren angegebenen Dauererfolge sind sehr verschieden einzuschätzen; Rezidivfreiheit wurde, wie aus der Literatur zu ersehen ist, nur bis zu 7 Jahren beobachtet. Leider war es uns nicht möglich unsere Patientin zu einer Nachuntersuchung zu bekommen, da sie mit unbekannter Anschrift verzogen ist. In dem anderen Fall starb der Patient an einer interkurrenten Erkrankung.

So können also nur die möglichst frühzeitige Diagnosestellung, die baldigst anzuschließende Operation und eine nachfolgende Röntgentiefenbestrahlung die Gewähr für eine verhältnismäßig gute Prognose bieten.

Zusammenfassend läßt sich folgendes sagen:

1. Als Nierenkapseltumoren sind nur solche Geschwülste zu bezeichnen, die von der Capsula fibrosa oder der Capsula adiposa ausgehen.

2. Sie bestehen aus dem Binde- oder Stützgewebe; doch sind reine Geschwülste seltener gefunden worden als Mischgeschwülste. Teratoide Geschwülste sind am seltensten.

3. Ihr Vorkommen ist verhältnismäßig gering. Seit 1867 konnten insgesamt 109 Fälle gesammelt werden.

4. Die als aetiologische Momente angegebenen Theorien sind als nichts beweisend anzusehen, es gibt lediglich das Tumorwachstum fördernde Beobachtungen.

5. Das klinische Bild ist schleichend, von den Patienten werden fast regelmäßig erst im späten Stadium Beschwerden verspürt, die somit auch erst dann zur Behandlung führen.

6. Zur Diagnosestellung ist die ausgiebige Röntgenuntersuchung, die Prüfung der Nierenfunktion und die Darstellung des Magen-Darmkanals unerläßlich. Als Symptome, die an einen Nierenkapseltumor denken lassen, werden die anormale Lage der Niere und der bogenförmige Verlauf des Ureters angeführt. Es findet sich oft noch eine Verdrängung des Magens sowie des Dünn- und Dickdarmes. Die meßbare Verlängerung des im Röntgenbild sichtbar gemachten Ureters soll beweisend sein.

7. Das von Hesse angegebene Zeichen des Temperaturunterschiedes der unteren Extremitäten ist schon bei kleinen, nicht palpablen Tumoren zu bemerken.

8. Die einzige Therapie ist die der möglichst frühzeitigen Entfernung der Geschwulst unter schonendster Rücksichtnahme auf die Niere.

9. Die Prognose ist nicht sehr günstig; durch ausgiebige nachfolgende Röntgenbestrahlungen erhofft man eher Rezidivfreiheit erzielen zu können.

Zum Schluß ist es mir eine angenehme Pflicht, Herrn Dozent Dr. med. Klages für die freundliche Überlassung des Themas und für die Anleitung zu dieser Arbeit meinen Dank auszusprechen.

LITERATURNACHWEIS.

Antelawa: Mischgeschwülste der Nierenkapsel, Ztschr. f. Urolog. Chir., Bd. 15, 1924.

Andrews: referiert nach Pritzi.

Birch-Hirschfeld: zitiert nach Haslinger.

Bork: Beitrag zur Kenntnis der Nierenkapselgeschwülste, Arch. f. klin. Chir., Bd. 63.

Brocq u. Hunchi: Über Nierenkapsellipom, Ztschr. f. urolog. Chir. 1927, H. 22.

Cantoni: Über ein seltenes Nierenlipom, referiert in Ztschr. f. urolog. Chir., Bd. 8, S. 442.

Dainelli: Über 2 Nierenkapseltumoren, referiert in Ztschr. f. urolog. Chir. 1927, H. 23.

Dumbadze: Zur Kasuistik der Neubildung der Nierenkapsel, Ztschr. f. Urologie XXVI, 1932.

Duschl: Riesentumor der Nierenfettkapsel, Dtsch. Ztschr. f. Chir., Bd. 215.

Durst: Zur Diagnose der Tumoren des Retroperitonealraumes, Münch. med. Wochenschr. 1934, Nr. 50.

v. Eiselsberg: Fibrolipom der Nierenkapsel, Wr. klin. Wochenschr. 1890.

Frangenheim u. Wehner: Die Chirurgie, Bd. VI, 1.

Flörcken: Demonstration eines Retroperitonealsarkoms, Zentralbl. f. Chir. 1924, S. 365.

Groß: 3 Geschwülste der fibrösen Nierenkapsel, Arch. f. klin. Chir. 1932, Bd. 161, S. 811.

Goebel: Demonstration eines Fibroliposarkoms der Nierenkapsel, Ztrbl. f. Chir. 1931, S. 1847.

Gorelin: Über retroperitoneale Lipome, Ztrbl. f. Chir. 1924, S. 883.

Haslinger: Zur Kasuistik der Nierenkapseltumoren, Ztschrift. f. urolog. Chir. H. 20, 1926.

Johansson: 2 Fälle von Tumor der Nierenkapsel, ref. in Ztschrft. f. urolog. Chir. 1927, H. 22.

Kümmel: Die bösartigen Geschwülste der Nierenkapsel in „Klinik der bösartigen Geschwülste" von Zweifel u. Payr, Bd. II.

Klemm: Über die seltene Geschwulst eines retroperitonealen Lipoms. Arch. f. klin. Chir. 113, S. 447.

Köhler: Ein Liposarkom der Nierenfettkapsel, Ztschrft. f. Urologie XXVII, 1933, S. 95.

Kâmil: Retroperitoneales Fibro-Myxo-Sarkom. Ztschrft. f. Urologie XXIX, 1935, S. 555.

Lang: Über das rezidivierende retroperitoneale Lipom. Archiv f. klin. Chir., Bd. 155, S. 349.
Liebermann: Über retroperitoneale Lipome. Archiv f. klin. Chir. Bd. 115.
Mandl: Retroperitonealtumor. Ztrbl. f. Chir. 1924.
Musger: Vorstellung eines retroperitonealen Tumors. Ztrbl. f. Chir. 1930, S. 408.
Neumann: Retroperitoneales Lipom der Nierenfettkapsel im Kindesalter. Archiv f. klin. Chir., Bd. 77, H. 2.
Nikolski: Sarkom der Nierenkapsel. Ztrbl. f. Chir. 1930, S. 1765.
Prives: Über Nierenkapselgeschwülste. Ztschrft. f. urolog. Chir. 1928.
Pritzi: Zwei Fälle von retroperitonealen Geschwülsten. Archiv f. klin. Chir. 115.
Ranzi: Über Nierenkapseltumoren. Ztrbl. f. Chir. 1910.
Ruzicska: Nierenkapselsarkom eine ovariale Geschwulst vortäuschend. Ztschrft. f. urolog. Chir. 1934, S. 149.
Schamov: zitiert nach Prives.
Sgalitzer: Fibrolipom der Nierenkapsel. Ztrbl. f. Chir. 1931, S. 1847.
Sternberg: Ein Fibrolipom. Ztrbl. f. Chir. 1930.
Vogt: Riesentumor. Ztrbl. f. Chir. 1936, S. 288.
Vohnout u. Zimak: Lipom beim Kinde. Ztschrft. f. urol. Chir. 1935.
Viethen: zitiert nach Durst.
Voeckler u. Vegesack: zitiert nach Antelawa.
Tomoda: Über rezidiviertes Retroperitoneallipom. Ztrbl. f. Chir. 1937, I.
Trout: Retroperitonealsarkom. ref. im Ztrbl. f. Chir. 1924, S. 362.
Wachs: Beitrag zu den Nierenkapselgeschwülsten. Beitr. z. klin. Chir., Bd. 166, 1937, S. 1.
Zaiceva: Über das Hesse'sche Symptom bei Retroperitonealtumoren. Ztrbl. f. Chir. 1932.

LEBENSLAUF.

Ich, Erich Reinicke, wurde am 2. September 1911 als Sohn des Amtsgerichtsrat Paul Reinicke in Dessau in Anhalt geboren und bin reichsdeutscher Staatsangehörigkeit. Nach 3 Jahren Vorschule besuchte ich von 1921 ab das Karls-Realgymnasium in Bernburg, wo ich 1930 die Reifeprüfung ablegte. Dann studierte ich 11 Semester Medizin, und zwar 3 Semester in Marburg, 2 Semester in Heidelberg und 6 Semester in Halle. Die ärztliche Vorprüfung bestand ich im Februar 1933 in Heidelberg und die ärztliche Prüfung im Juni 1936 in Halle.

Als Praktikant arbeitete ich an der Medizinischen Universitäts-Klinik, an der Medizinischen Universitätspoliklinik und der Universitätsklinik für Hals-Nase-Ohren in Halle. Nachdem ich 6 Monate als Volontärassistent an der Universitätsfrauenklinik war, bin ich jetzt Volontärassistent an der Chirurgischen Universitätsklinik in Halle.

Meine vorklinischen Lehrer sind die Herren Professoren: Alverdes, Claussen, Dittler, Göppert, Grüneisen, Jaeg, Merwein, Nauk in Marburg; Bothe, Broemser, Edlbacher, Freudenberg, Hirt, Hoepke, Kallius, Müller, Ranke in Heidelberg.

Meine klinischen Lehrer sind die Herren Professoren: Brandt, Brugsch, Clausen, Eckert-Möbius, Grouven, Grüneberg, Grund, Göbel, Haring, Hauptmann, Horsters, Hülse, Kochmann †, Meier, Loeffler, Nürnberger, Pohle, Schacht, Schmidt, Schnell, Siebert, Stieda, Velhagen, Voelcker, Walcher, Wätjen und Wolff in Halle.

Eduard Klinz Buchdruck-Werkstätte Halle (Saale), Dölauer Straße 14